

# Síndrome musculartoarticular superior

## Superior articular muscle syndrome

Miguel Angel Siderman

Cirurgião dentista. RS, Brasil

Siderman MA. Síndrome musculartoarticular superior. *Headache Medicine*. 2011;2(4):204-8

### RESUMO

Uma alta porcentagem de pessoas de todas as idades sofre de tonturas, dores de cabeça e sintomatologias na região cervical, cintura escapular, braços e mãos. A medicina diagnóstica esses sintomas como doenças crônicas e se limita a combater a sintomatologia com analgésicos, anti-inflamatórios e relaxantes musculares, que o paciente passa a consumir regularmente durante anos. Interpretamos que todas essas regiões pertencem a um mesmo sistema, que chamamos de musculartoarticular superior (MAS). A mandíbula é o centro fisiológico do mesmo. Assim o certificam as funções nas quais participa (fonação, deglutição e mastigação), a amplitude de movimentos que realiza, e a grande quantidade de músculos que nela se inserem. As posições excêntricas tanto para as funções como em repouso modificam a sincronização do sistema, determinando a aparição de sintomatologia em uma ou várias regiões que compõem o sistema. Este conjunto de sintomas associados a uma mesma causa caracteriza a síndrome. As conclusões do trabalho clínico aqui apresentado mostram os sintomas relacionados e as porcentagens de prevalência dos mesmos.

**Palavras-chave:** Mandíbula; Dor; Cefaleia

### ABSTRACT

A high percentage of people of every age suffer, sickness, headache and symptomatology in the neck, waist, arms and hands. The Medical Institution diagnoses these symptoms as chronic sickness, and it limits to fight the symptomatology with analgesic, anti-inflammatory and muscular relaxings who the patient consume-regularly during years. We interpret of all these regions belong to a same system, that we call Upper Articulated Muscle (UAM). Jaw is the physiological centre of itself. This certify the functions which take part phonation, swallowing and mastication, the movement that it executes, and a large number of muscles which inserts in it. The eccentric positions in the functions and in the rest modify the synchronization's system determining the symptomatology

appearance in one or several regions which compose the system. All these associated symptoms in a same cause characterize the syndrome. The conclusion of this clinical job here presented show the related symptoms and the percentages of protrude of themselves.

**Keywords:** Jaw; Pain; Headache

### INTRODUCTION

A relação entre distúrbios têmporo-mandibulares e distúrbios da região cervical tem sido motivo de numerosos trabalhos de investigação. Alguns citam a coexistência,<sup>(1-5)</sup> outros mostram como disfunções na região cervical podem desencadear dores na região da cabeça,<sup>(6-13)</sup> as contraturas suboccipitais podem ser acompanhadas de dores irradiadas em direção à região frontal e lateral da cabeça,<sup>(14-18)</sup> e, por último, encontramos autores que relatam que pacientes portadores de distúrbios têmporo-mandibulares (DTM) se queixavam de dor no pescoço.<sup>(4,5,8,19)</sup>

Embora esses estudos mostrem evidências de que os distúrbios DTM e os distúrbios cervicais se apresentem associados, não concluem definindo as causas ou mecanismos que os provocam.

Na prática é possível identificar uma alta porcentagem de pacientes afetados por dores de cabeça e sintomatologia cervical, que consultam diferentes tipos de especialistas na busca de soluções que não aparecem, condenados a conviver com diagnósticos de supostas doenças crônicas (enxaquecas, bico de papagaio, hérnias), e a ingerir medicamentos permanentemente, na busca do alívio à dor.

As publicações que tratam do tema mencionam a existência de um sistema crânio-cérvido-facial (cabeça e pescoço), o que consideramos um erro. Analisando a região encontramos músculos importantes que têm inserção em: escápula, esterno, clavícula e costelas, isso significa que devemos incorporar a cintura escapular ao sistema.

Do ponto de vista neurológico, se analisamos a inervação que transita pela coluna cervical e as regiões que são inervadas podemos incluir também os membros superiores ao sistema (Figura 1).

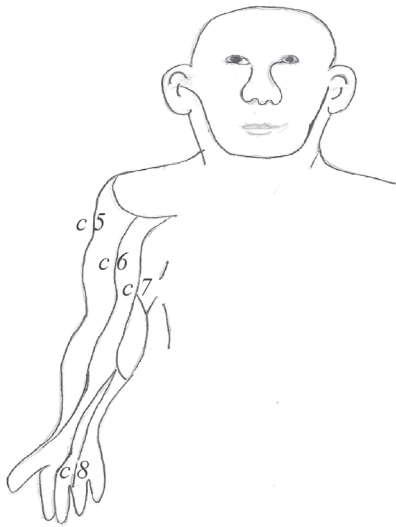


Figura 1. Inervação de braços e mãos que provêm de espaços cervicais C5, C6, C7, C8.

Definimos assim o que chamamos de Sistema Musculoarticular Superior, composto por cabeça, pescoço, cintura escapular e membros superiores.

A importância deste conceito radica em que a sintomatologia relacionada com estas estruturas pode responder a uma única causa que afete todo o sistema, caracterizando assim a presença de uma síndrome.

A importância da mandíbula dentro desse sistema é evidente, basta analisar a grande quantidade de músculos e ligamentos que nela se inserem, e seu desempenho funcional na mastigação, fonação e deglutição, graças à grande amplitude de movimentos que pode realizar.

Qualquer interferência que guie a mandíbula a posições excêntricas tem que ser compensada pela musculatura de todo o sistema.

Para que a mandíbula atue livre de interferências, a natureza criou um elemento fusível, o dente, que se desgasta, e é assim em várias espécies animais.

O homem moderno, por diversos motivos, costuma apresentar hipofunção (não desenvolve os maxilares, dando como consequência apinhamento dental), fluoração das águas, uso de restaurações metálicas e de porcelana, não conta com o elemento fusível, achando interferências que levam a mandíbula a posições excêntricas, geralmente em direção à frente e a um lado, obrigando a musculatura de todo o sistema a compensar essa situação.

A musculatura cervical posterior, que se encarrega do equilíbrio ântero-posterior da cabeça, se contrai para compensar o peso da mandíbula e de toda a massa muscular que acompanha as posições excêntricas (Figura 2). Aparecem assim as contraturas cervicais e a sintomatologia ocasionada por essa situação.

Dessa maneira podemos associar sintomatologia de cabeça, pescoço, cintura escapular e membros superiores a uma única causa, posição excêntrica da mandíbula, definindo assim o que chamamos de Síndrome Musculoarticular Superior.

Definimos também a posição fisiológica harmônica da mandíbula como aquela em que toda a musculatura do sistema se encontra equilibrada, sem contraturas compensatórias.

É importante definir a existência da síndrome, já que isto nos permite tratar pacientes com afecções crônicas cervicais, ou em membros superiores, através do reposicionamento da mandíbula.

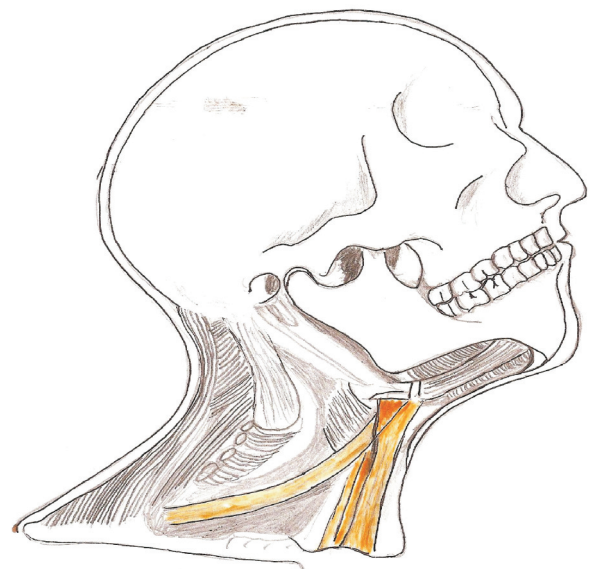


Figura 2. Musculatura que intervém no equilíbrio ântero-posterior da cabeça, e sistema muscular que se associa à parte inferior da mandíbula.

## APLICAÇÃO CLÍNICA DA SÍNDROME

Começamos elaborando um protocolo de anamnese e exame clínico, onde incluímos cabeça, ouvidos, pescoço, cintura escapular e membros superiores.

A anamnese está baseada na descrição da sintomatologia da cabeça, ouvidos, cérvico-escapular, braços, mãos e equilíbrio.

O exame clínico consta de palpação dos músculos masseteiros, temporais, pterigoideos, suboccipitais, trapézios, escalenos e esternocleidomastoidio. Também palpação na região de ATM, análise de trajetória e capacidade de abertura.

Este protocolo nos permite obter, em poucos minutos, uma visão global do sistema MAS.

Na boca analisamos o espaço interoclusal livre, auxiliados com laminilhas de Long.

Completamos, em alguns casos, com estudo em articulador semiajustável, com modelo inferior com dentes posteriores troquelados individualmente, o que nos permitiu analisar as interferências, uma a uma.

As correções foram realizadas com ajustes, exodontias, ortodontia e prótese.

Foram utilizadas placas interoclusais, em alguns casos, só para aliviar sintomatologia aguda, na primeira parte do tratamento.

Aconselhamos os pacientes a suprimir o uso de medicamentos na medida em que o tratamento avança.

Considerávamos os casos concluídos quando cessava a sintomatologia em períodos sempre superiores a um mês. Também realizamos controles à distância, contando com pacientes que já superaram um ano de tratamento.

Durante 18 meses tratamos 29 pacientes (Tabela 1)

Paciente	Cervical	Dor de cabeça	Braços	Mãos	Cansaço	Zumbido	Equilibrio	ATM	Náusea Vômito	Bruxismo	Fotofobia	Som	Pernas	Tempo em anos
1	*		*	*	*									15
2	*	*	*	*	*		*							20
3	*	*	*	*	*	*	*		*	*	*	*		35
4	*	*	*	*	*	*	*			*				18
5	*	*	*	*	*	*	*		*				*	6
6	*	*			*	*	*	*	*	*	*			9
7	*	*	*	*	*		*							+ 15
8	*	*	*	*	*	*	*	*		*			*	7
9	*	*	*	*	*		*			*				3
10	*	*	*	*	*	*		*	*	*				10
11	*	*	*	*										16
12	*		*	*		*								1
13	*		*	*										
14	*	*	*	*										3
15	*	*	*	*	*	*	*	*		*				16
16	*	*	*	*	*	*	*	*	*		*	*		10
17	*	*	*	*	*	*		*						6
18	*	*	*	*	*	*	*	*	*					15
19	*	*	*	*	*	*					*			20
20	*	*	*	*	*			*		*				3
21	*	*	*	*	*	*	*	*	*					33
22		*	*	*	*	*	*					*		
23	*	*			*		*		*					4
24	*	*	*	*	*	*	*	*			*			
25	*	*	*	*	*	*	*	*	*				*	
26	*	*			*			*	*		*			
27		*	*	*	*			*						14
28	*	*	*	*	*	*	*	*						11
29	*	*	*	*		*	*	*						
%	93,10	89,65	89,65	89,65	82,75	62,06	62,06	48,27	34,48	27,58	20,68	10,34	10,34	

sempre obtendo êxito. No fim do tratamento, realizamos entrevistas filmadas, onde cada um relata sua história clínica completa, descrevendo sintomatologia, exames, profissionais consultados e tratamentos realizados, durante os anos de convalescimento.

Com base nas anamnese e nas entrevistas, elaboramos um quadro de sintomatologia, no qual aparecem as porcentagens de prevalência de cada sintoma.

## ANÁLISE DOS RESULTADOS

O exame do quadro de resultados nos leva às seguintes conclusões;

1) A sintomatologia cervical, associada aos braços e mãos, junto com dores de cabeça, estava presente em 90% dos pacientes tratados. Ressaltamos que desapareceram depois do tratamento dental. O que comprova a existência da síndrome de MAS.

2) O cansaço, manifestado por 82,75% dos pacientes, vem como consequência da atividade muscular forçada.

3) Zumbidos e equilíbrio, com 62% com sintomas frequentes, e devemos incluí-los na anamnese.

4) Apesar das desarmonias oclusais, presentes em todos os casos, só 48% tiveram manifestações de ATM e 28% com bruxismo.

5) O resto da sintomatologia só apareceu em casos com dores agudas, ou contraturas musculares crônicas, com limitação de movimentos.

## DISCUSSÃO

O homem moderno padece frequentemente de sintomatologias crônicas nas regiões da cabeça, pescoço, cintura escapular e braços.

Temos assim dores na região da cabeça, às que a medicina chama enxaquecas ou migrânicas. Dores cervicais, justificadas pela presença de hérnias ou bico de papagaio (deformação das vértebras, causada por compressão). Zumbido nos ouvidos; tonturas e desequilíbrios, diagnosticados como labirintite. Adormecimento ou diminuição de mobilidade nos braços e mãos, diagnosticados como contraturas tencionais, ou lesão por esforço repetitivo – LER.

O certo é que as pessoas passam a conviver com afecções consideradas crônicas e tratadas com analgésicos, anti-inflamatórios e relaxantes musculares, para aliviar os sintomas que elas provocam.

A especialização da medicina leva a que o otorrino trate o zumbido, o traumatologista o pescoço, o neurologista as dores de cabeça e as tonturas e o dentista os dentes e a ATM.

O diagnóstico obtido através da análise de estruturas ósseas e articulares, exame passivo (radiográfico), nos leva a diagnosticar lesões que consideramos irreversíveis e a pensar que são crônicas.

A medicina esqueceu o músculo, que é quem determina onde cada estrutura vai se posicionar, e do conceito da sincronização muscular, onde toda a musculatura trabalha associada.

O médico examina radiografias de coluna e não palpa a musculatura, que é a que posiciona a vértebra, e, portanto, não consegue interpretar a causa que provocou a lesão, geralmente associada a uma contratura muscular.

A importância de poder observar o paciente de forma global e funcional nos ajudará a resolver muitas das afecções que se consideram crônicas. Prova do que estou afirmando é que cresce cada vez mais a aplicação da fisioterapia, como terapia alternativa.

O conceito fisiológico de sistema musculoesquelético superior nos leva a compreender a importância de estabelecer equilíbrio e harmonia para os músculos que o compõem.

A mandíbula é o centro ósseo móvel que comanda as funções mais importantes do sistema, fonação, mastigação e deglutição. Além do mais, sua posição em repouso exige a coordenação de todo o sistema muscular superior de cabeça e pescoço. Cabe ao odontólogo interpretar qual é a posição funcionalmente correta, que não provoque desarmonias nas estruturas que o compõem.

O dente funciona como fusível do sistema, já que se desgasta. Foi assim no homem primitivo e é assim em outras espécies. Substituir essa estrutura dental por elementos mais duros e resistentes é um erro filosófico que temos cometido na profissão.

Devemos analisar um pouco mais nossos princípios reabilitadores. Não é possível que, ao terminar nossos tratamentos, fiquemos satisfeitos por termos conseguido lindos sorrisos fotográficos, mas condenados a usar uma placa interoclusal noturna.

Interpretar a natureza e cuidar da qualidade de vida de nossos pacientes é sem dúvida o nosso objetivo. Está em nossas mãos a solução de muitas das afecções crônicas de cabeça, pescoço e braços. Devemos divulgar estes conhecimentos para que a medicina os possa

diagnosticar como sintomas curáveis, e não como doenças crônicas.

## CONCLUSÃO

A definição de sistema musculoesquelético superior (MAS) e a influência que as posições excêntricas da mandíbula exercem neste ficam claramente registradas no trabalho apresentado neste artigo. Pacientes com sintomas dolorosos crônicos em cabeça, pescoço, cintura escapular e braços relataram o desaparecimento de suas afecções depois de serem submetidos ao tratamento odontológico de reposição mandibular.

Definimos então como síndrome musculoesquelético superior – SMAS, provocados por uma única causa, a posição excêntrica da mandíbula.

É importante interpretar como a natureza resolve nossas necessidades funcionais, estática (equilíbrio) e dinâmica (fonação, deglutição e mastigação) para poder tratar as patologias musculares crônicas.

## REFERÊNCIAS

1. Gelb H, Tarte J. A two-year clinical dental evaluation of 200 cases of chronic headache: the craniocervical-mandibular syndrome. *J Am Dent Assoc.* 1975;91(6):1230-6.
2. Rieder CE, Martinoff JT, Wilcox SA. The prevalence of mandibular dysfunction Part I: sex and age distribution of related signs and symptoms. *J Prosthet Dent.* 1983;50(1):81-8.
3. Clark GT, Green EM, Dorman MR, Flack VF. Craniocervical dysfunction levels in a patient sample from a temporomandibular disorders, joint clinic. *J Am Dent Assoc.* 1987;115(2):251-6.
4. Cacchiotti DA, Plesh O, Bianchi P, McNeill C. Signs and symptoms in samples with and without temporomandibular disorders. *J Craniomandib Disord.* 1991;5(3):167-72.
5. De Laat A, Meuleman H, Sterns A. Relation between functional limitations of the cervical spine and temporomandibular disorders (Abstract). *Journal of Orofacial Pain.* 1993;1: 109
6. Curtis AW. Myofascial pain-dysfunction syndrome. The role of non masticatory muscles in 91 patients. *Otolaryngol Head Neck Surg.* 1980;88(4):361-7
7. Sjaastad O, Saunte C, Hovdahl, Breivik H, Gronbaek E. "Cervicogenic" headache. An hypothesis. *Cephalalgia.* 1983; 3(4):249-56.
8. Alanen PJ, Kirveskari PK. Occupational cervicobrachial disorder and Temporomandibular joint dysfunction. *Cranio.* 1984 Dec-1985 Feb;3(1):69-72.
9. Friedman MH, Weisberg J. Temporomandibular joint disorders, diagnosis and treatment. Chicago. Quintessence Publishing Co., 1985.
10. Bärtschi-Rochaix W. () Headache of cervical origin. In: Vinken PJ, Bruyn GW eds. *Handbook of Clinical Neurology*, Vol 5. Amsterdam. North Holland Publ Co. 1986;192-203.
11. Bogduk N, Marsland A. On the concept of third occipital headache. *J Neurol Neurosurg Psychiatry.* 1986;49(7):775-80.
12. Pfaffenrath V., Dandekar R, Pöllmann W. Cervicogenic headache- the clinical picture, radiological findings and hypotheses on its pathophysiology. *Headache.* 1987;27(9):495-9
13. Kirveskari P, Alanen P, Karskela V, Kaitaniemi P, Holtari M, Virtanen T, et al. Association of functional state of stomatognathic system with mobility of cervical spine and neck muscle tenderness. *Acta Odontol Scand.* 1988 ;46(5):281-6.
14. Ehni G, Benner B. Occipital neuralgia and the C1 2 arthrosis syndrome. *J Neurosurg.* 1984;61(5):961-5.
15. Simons DG, Travell JG. Myofascial pain syndromes. In: Wall PD & Melzack R (eds). *Textbook of Pain*, 2nd ed. Churchill Livingstone, London, 1989, pp 368-385.
16. Aprill C, Dwyer A, Bogduk N. Cervical zygapophyseal joint pain patterns. II: A clinical evaluation. *Spine (Phila Pa 1976).* 1990; 15(6):458-61.
17. Star MJ, Curd JG, Thorne RP. Atlantoaxial lateral mass osteoarthritis. A frequently overlooked cause of severe occipitocervical pain. *Spine (Phila Pa 1976).* 1992;17(6 Suppl): S71-6.
18. Dreyfuss P, Michaelsen M, Fletcher D. Atlanto-occipital and lateral adanto-axial joint pain patterns. *Spine (Phila Pa 1976).* 1994; 19(10):1125-31.
19. De Leeuw JRJ. Psychosocial aspects and symptom characteristics of craniomandibular dysfunction. PhD dissertation, Utrecht University, The Netherlands, 1993.

Recebido: 11 /27/2010

Aceito: 10/13/2011

Correspondência

**Miguel Angel Siderman, MD**

miguel.siderman@hotmail.com